

# CHIRURGIA LAMBOURILOR ÎN ACOPERIREA DEFECTULUI DIGITAL DORSAL APLICATĂ LA UN PACIENT CU BOALĂ BÜRGER LATENTĂ. CONSECINȚE, TRATAMENT

## FLAP SURGERY FOR DORSAL DIGITAL DEFECT COVERAGE APPLIED IN A PATIENT WITH LATENT BÜRGER'S DISEASE. CONSEQUENCES, MANAGEMENT

Ioannis Ignatiadis, Achilleas Kepenekidis, Christos Yannakopoulos, Eugenia Stilianessi

Department of Pediatric Othopedics of General Hospital Attikis K.A.T.,  
Department of Plastic Surgery of General Hospital Attikis K.A.T.

### Rezumat

**Scop:** Prezentăm cazul unei paciente tinere care a fost operată utilizând lambouri pentru o necroză parțială post-traumatică persistentă a indexului. Degetul a fost afectat de o trombangită obliterantă nediagnosticată.

**Pacienți și metode:** O pacientă de 29 de ani, fumătoare, a fost operată în spitalul nostru datorită unui defect parțial dorsal de părți moi la nivelul indexului drept, cauzat prin lezarea acestuia cu un aparat casnic, cu două luni în urmă. Am realizat un lambou digital încrucișat prin recoltarea acestuia de la nivelul mediusului, care a eșuat. O lună mai târziu am aplicat două lambouri submamare pentru defectele de la nivelul indexului și mediusului (iatrogenic), care au eșuat parțial după expunere la frig. Simultan a apărut o necroză a pulpei halucelui și pacienta a fost imediat acceptată la Departamentul de Chirurgie Vasculară. Angiografiile membrelor au relevat atât o obstrucție bilaterală severă (80%) a arterelor radială și ulnară, cât și a arterelor tibială și peroneală drepte. Am administrat perfuzii cu prostaglandina Ilomedin (iloprost) timp de 20 de zile.

**Rezultate:** După tratamentul cu Ilomedin, defectele membrului superior s-au vindecat și după 30 de zile de terapie cu oxigen hiperbaric, necroza halucelui a fost de asemenea sub control.

**Concluzie:** Pacienții tineri, fumători, care se prezintă cu defecte digitale posttraumatice persistente, trebuie evaluați angiologic înainte intervenției chirurgicale.

### Material și metode

O pacientă de 29 de ani, fumătoare, a fost operată în spitalul nostru datorită unui defect parțial dorsal de părți moi la nivelul indexului drept, cauzat cu două luni înainte de un obiect de gătit (răzătoare). Leziunea inițială a fost superficială, progresând gradat spre o necroză a întregii grosimi a tegumentului.

Necroza a ocupat gradat o suprafață de 1x1,5 centimetri localizată la nivelul articulației interfalangiene proximale, creând un defect al întregii grosimi a tegumentului, expu-

### Abstract

**Aim:** We present the case of a young female patient, who has been operated using flaps for a persistent partial posttraumatic necrosis of the index finger. The finger was affected by an undiagnosed trombangiitis obliterans.

**Patients and Methods:** A 29 year-old female smoker patient has been operated in our hospital for a partial dorsal soft tissue defect of the right index finger, caused two months earlier by a food grater. We performed an unsuccessful cross finger flap harvested from the median finger. One month later we inserted two submammary flaps for both the index and the median (iatrogenic) defects, which failed partially after exposure to cold. A simultaneous hallux pulp necrosis appeared and the patient was immediately admitted to the Vascular Surgery Department. The limb angiographies revealed severe bilateral obstruction (80%) of the radial and ulnar arteries, as well as the right tibial and peroneal arteries. We administered prostaglandin perfusions using Ilomedin (iloprost) for 20 days.

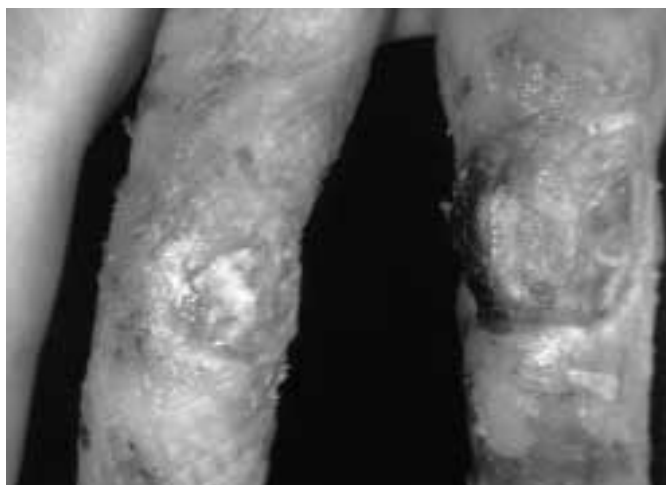**Results:** After the Ilomedin treatment the upper limb defects have healed and after 30 days of hyperbaric oxygen therapy the hallux necrosis was also controlled.

**Conclusion:** Young patients, smokers, presenting with posttraumatic persistent finger defects must be angiologically evaluated before surgery.

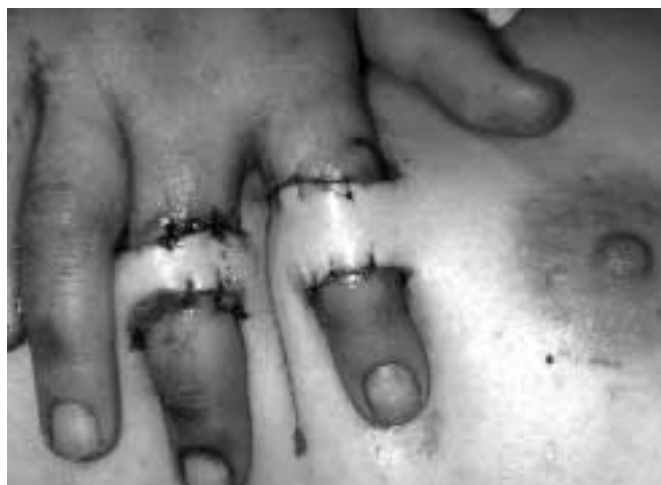### Material and Methods

A 29 years-old female patient, a smoker, has been operated in our Hospital due to a partial dorsal soft tissue defect of the right index finger, caused two months earlier by a cooking tool (food grater). The initial injury was superficial, progressing gradually in a full thickness skin necrosis. Necrosis gradually occupied an area of 1x1,5 centimeters located at the proximal interphalangeal joint level, creating a full thickness skin defect and exposing the "extensor apparatus".

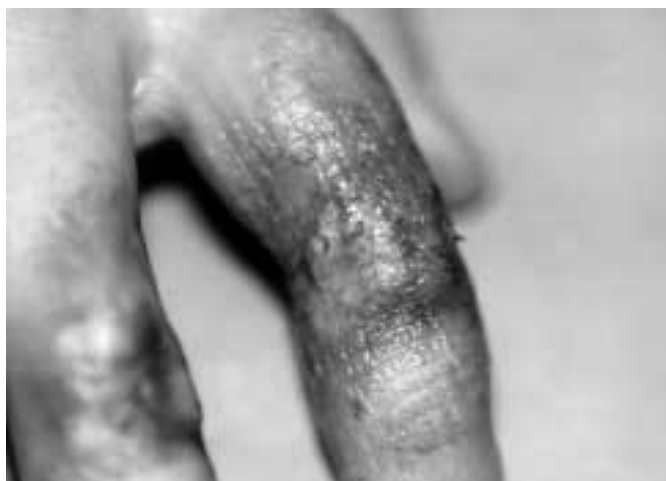The patient has been initially treated in another hospital with antibiotics and wound dressings. We performed a



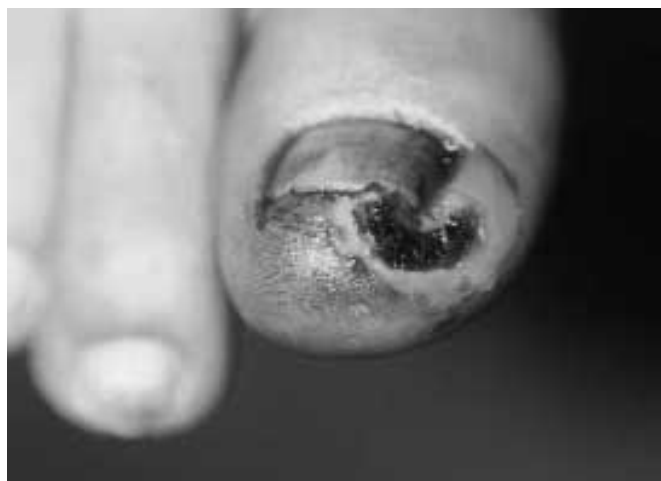**Fig. 1.** Defectele digitale dorsale după eșuarea lamboului digital încrucișat / Digital dorsal defects after the failed cross finger flap



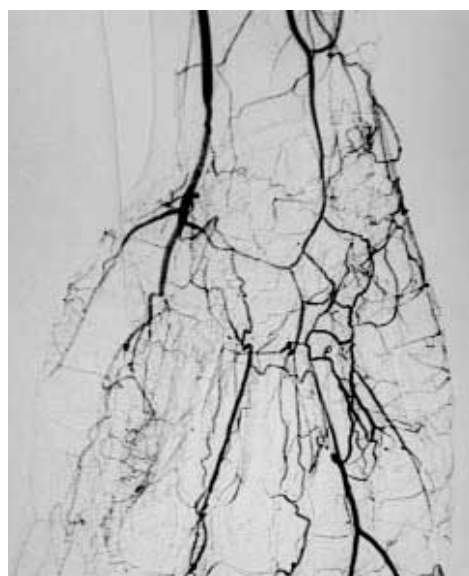
**Fig. 2.** Lambourile submamare pentru acoperirea defectului digital / Submammary flaps for digital defect coverage



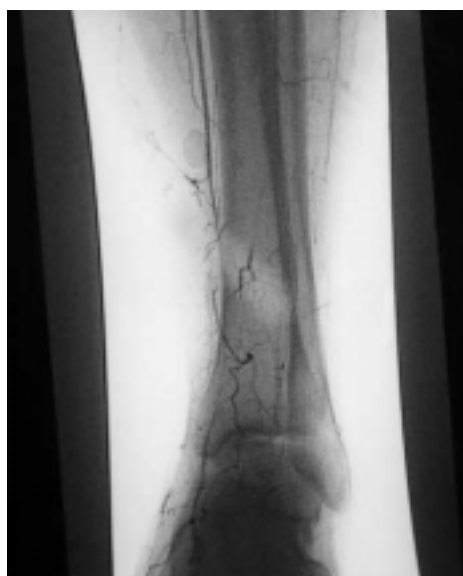**Fig. 3.** Necroza parțială a lambourilor (30%) după expunerea la frig / Partial flaps necrosis (30%) after cold exposure



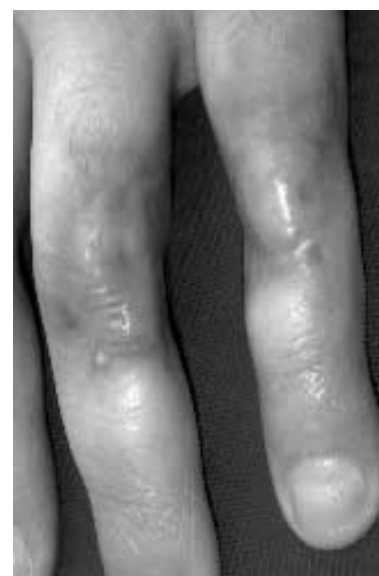**Fig. 4.** Necroza halucelui drept / Right hallux necrosis



**Fig. 5.** Angiografia membrului superior (obstrucție vasculară bilaterală) / Upper limb angiography (bilateral vascular obstruction)



**Fig. 6.** Angiografia membrului inferior drept (obstrucție vasculară) / Right lower limb angiography (vascular obstruction)



**Fig. 7.** Defectele digitale vindecate (după tratamentul cu ilomedin) / Digital defects healed (after treatment with ilomedin)

nând "aparatur extensor". Pacienta fusese inițial tratată într-un alt spital cu antibiotice și pansamente. Am realizat un lambou digital încrucișat prin recoltarea acestuia de la nivelul mediusului, care a eșuat total în câteva zile, lăsând un mic defect al întregii grosimi a părții dorsale a degetului donor (Fig. 1). După debridarea chirurgicală am realizat consecutiv două lambouri submamare (Fig. 2) pentru ambele defecte ale indexului și mediusului (iatrogenic), care inițial au părut viabile. După o expunere accidentală a mâinii la frig, atât suprafața indexului cât și a mediusului au fost afectate și lambourile au fost parțial (30%) pierdute (Fig. 3).

O necroză simultană netraumatică a pulpei halucelui a apărut de asemenea (Fig. 4) și pacienta a fost imediat acceptată la Departamentul de Chirurgie Vasculară unde a fost investigată angiografic. Au fost detectate bilateral obstrucții vasculare ale membrului superior și ale membrului inferior drept, folosind angiografii digitale ale membrului superior și inferior. Au fost evidențiate obstrucții bilaterale severe ale arterelor radială și ulnară (Fig. 5) și ale arterelor tibială și peronieră drepte (Fig. 6) (80%). Am administrat prostaglandină în perfuzie cu Ilomedin 100 mg / 500 ml (=iloprost 100 mg + Trometanol 143 mg) pe zi, cu ajutorul unei pompe de perfuzie intravenoasă speciale, timp de 20 de zile. Am administrat de asemenea Loftyl amp. 600 mg pe zi și Plavix (pentru a preveni agregarea plachetară) 1x2 tablete pe zi.

## Rezultate

Defectele mâinii s-au vindecat după tratamentul cu Ilomedin și renunțarea la fumat (Fig. 7). Tripla examinare a arterelor membrului superior a demonstrat remisia satisfăcătoare a obstrucției vasculare. Datorită persistenței necrozei pulpei halucelui, am introdus terapia cu oxigen hiperbaric (o oră pe zi) într-o unitate specială, timp de 30 de zile. Necroza halucelui s-a vindecat după un timp.

## Concluzii

Boala Bürger apare la toate vârstele, inclusiv la pacienți tineri și copii. Se pare că există o predispoziție pentru sexul feminin. Fumatul este în relație certă cu apariția sau agravarea bolii Bürger. Tratamentul hormonal intravenos cu ilomedin realizează o remisie parțială sau totală a obstrucției vasculare în majoritatea acestor cazuri. Rezultatul tratamentului mai sus menționat poate fi temporar sau definitiv. Terapia cu oxigen hiperbaric contribuie într-un mod demonstrat științific la tratamentul bolii Bürger. Renunțarea la fumat crește semnificativ eficacitatea fiecărui tratament. Renunțarea la fumat, perfuzia intravenoasă cu iloprost și terapia cu oxigen hiperbaric par a fi combinația ideală în tratarea obstrucției vasculare periferice cauzate de trombangiita obliterantă. Trebuie subliniat că nu toți pacienții pot renunța la fumat și tolera perfuziile cu Ilomedin.

În final, toți pacienții, în special fumători, care se prezintă cu defecte digitale persistente posttraumatice trebuie investigați angiologic înaintea intervenției chirurgicale.

cross finger flap harvested from the median finger, which failed completely within a few days, leaving a small full thickness defect on the dorsal side of the donor finger (Fig. 1). After a surgical debridement we consecutively performed two submammary flaps (Fig. 2) for both the index and the median finger (iatrogenic) defects, which initially seemed to be successful. After an accidental exposure to cold of the hand, both the index and the median finger areas have been affected and the flaps have been partially (30%) lost (Fig. 3). A simultaneous non traumatic right hallux pulp necrosis also occurred (Fig. 4) and the patient was immediately admitted to the Vascular Surgery Department where she has been angiologically checked. Bilateral upper and right lower limb vascular obstruction have been detected using upper and lower limb digital angiographies. Severe bilateral obstruction of the radial and ulnar arteries (Fig. 5) and right tibial and peroneal arteries (Fig. 6) (80%) has been demonstrated. We administered prostaglandin perfusion with Ilomedin 100mg / 500 ml (=iloprost 100mg + Trometanol 143 mg) per day, by a special intravenous perfusion pump, for 20 days.

We also administered Loftyl amp. 600 mg per day and Plavix (to prevent platelets aggregation) tablets 1x2 per day intravenously.

## Results

The hand defects healed after the Ilomedin treatment and smoking prohibition (Fig. 7). Triplex examination of the upper limb arteries demonstrated satisfactory remission of the vascular obstruction. Because of the hallux pulp necrosis persistence, we introduced hyperbaric oxygen therapy (1 hour per day) in a special Unit for 30 days. The hallux necrosis healed subsequently.

## Conclusion

Bürger's disease affects all ages including young patients and children. It seems that there is a sex-linked preponderance for females. Smoking is clearly related to the onset or aggravation of Bürger's disease. Intravenous hormonal treatment with ilomedin offers partial or complete remission of the vascular obstruction in the majority of these cases. The result of the above mentioned management may be temporary or definitive. Hyperbaric oxygen treatment contributes on a scientifically-proved-basis to the management of Bürger's disease. Smoking abstinence seriously enhances the efficacy of every treatment. Smoking prohibition, intravenous iloprost perfusion and hyperbaric oxygen therapy seems to be an ideal combination to treat the peripheral vascular obstruction caused by thrombangiitis obliterans. It should be emphasized that not all patients are able to comply with the smoking prohibition and they cannot easily tolerate Ilomedin perfusions.

Finally, all patients, especially smokers, presenting with posttraumatic persistent finger defects must be angiologically checked before surgery.

## Bibliografie / References

1. Morris-Jones CD, Jones CD: A report of a case and a review of the literature, *Angiology*, 24(11), 675-700, 1973.
2. Frick A, Baumeister RG, Menger MD: Secondary ischaemia in experimental free flaps treatment by long acting prostacyclin analogues, *Br J Plast Surg*, 52(5), 392-8, 1999.
3. Young C, Beynon H, Haskard D: Burger's disease: a reversible cause of upper limb digital infarcts, *Rheumatology (Oxford)*, 39(4), 442-3, 1996.
4. Rocca AF, Moran EA, Lipper FG et al: Hyperbaric oxygen therapy in the treatment of soft tissue necrosis resulting from a stingray puncture, *Foot Ankle*: 22(4), 318-23, 2001.
5. Heng MC, Harker J, Csathy G et al: Angiogenesis in necrotic ulcers treated with hyperbaric oxygen, *Ostomy Wound Manage*, 46(9), 18-28, 2000.
6. Mathieu D: Hyperbaric oxygen for the treatment of necrotizing fasciitis, *Ann Dermat Venerol*, 128(3 pt2), 411-18, 2001.
7. Manandian MH, Saboury-Deilami M, Rackchan M et al: Thrombangiitis obliterans and distal gangrene in a 5-year old child, *Pediatrics*, 40(8), 653-7, 1985.
8. Sheppard JE, Frazier GT, Tamas D et al: Diagnosis and treatment of atraumatic vascular insufficiency of the upper extremity: females smoker's syndrome, *J Ark Med Soc*, 89(12), 604-10, 1993

## Corespondență / Correspondence to

IOANNIS A. IGNATIADIS  
Pediatric Orthopedics Clinic,  
KAT General Hospital.  
2 Nikis Street, 14561, Kifisia  
Athens, Greece